

# Osteonecrosi avascolare della testa del femore trattata con tecnica mini-invasiva: case report

S. Mazzola, M. Colombo, E. Mazza, E. Malagoli, G.M. Calori

U.O.C. di Chirurgia Ortopedica Riparativa e Risk Management, Istituto Ortopedico G. Pini, Milano, Università degli Studi di Milano

DOI 10.1007/s10261-013-0054-1

**ABSTRACT** Avascular osteonecrosis of the femoral head treated with mini-invasive technique: a case report

*Avascular necrosis of the femoral head (AVN) is a common cause of hip disability that, if left untreated, may cause collapse of femoral head and secondary hip osteoarthritis in up to 80% of patients. Osteonecrosis of the femoral head typically affects patients in their third-to-fifth decades of life and often, in 50% of these patients, the disease will develop on both sides. Risk factors are many, such as hip trauma, alcohol abuse, excessive use of corticosteroids, hemoglobinopathy, Gaucher's disease, pregnancy, coagulopathies, Caisson disease, inflammatory or autoimmune disease, anti-retroviral therapy, hyperbaric exposure, cancer, smoke, chemotherapy. Often a real risk factor for AVN cannot be found, and the disease is defined idiopathic osteonecrosis. The surgical treatment of our choice consists in the removal of necrotic tissue (core decompression) associated with the inclusion of growth factors (rh-BMP-7) and a "scaffold" of equine flexible bone enriched with autologous mesenchymal stromal cells. The objective of this technique is to create a biological chamber inside the femoral head, leading to the formation of a biological reactor capable of regenerating healthy bone tissue. This procedure is performed with a minimally invasive technique in the operating room, with the aid of a c-arm fluoroscope.*

## Introduzione

La necrosi avascolare della testa del femore è una comune causa di coxalgia che, se non trattata, può progredire fino a causare il collasso della testa femorale e quindi artrosi secondaria dell'anca in una percentuale maggiore dell'80% dei pazienti. Generalmente i pazienti sono interessati dal fenomeno tra la terza e la quinta decade di vita e spesso nel 50% dei pazienti l'osteonecrosi si riscontra bilateralmente. I fattori di rischio sono molteplici: pregressi traumi all'anca, alcolismo, una terapia prolungata con corticosteroidi, emoglobinopatie, malattia di Gaucher, gravidanza, coagulopatie, malattia di Cassoni, malattie infiammatorie o autoimmuni, terapia antiretrovirale, esposizione iperbarica, tumori, fumo e trattamenti chemioterapici. Spesso però non si riscontra un fattore favorente e quindi si definisce osteonecrosi idiopatica. Il trattamento chirurgico di nostra scelta è costituito dall'asportazione del tessuto necrotico ("core decompression") associato all'inserimento di fattori di crescita (rh-BMP-7) e di uno "scaffold" di osso equino flessibile arricchito con cellule stromali mesenchimali autologhe. L'obiettivo di questa tecnica è quello di creare una camera biologica all'interno della testa femorale portando alla formazione di un reattore biologico in grado di rigenerare tessuto osseo sano. Tale procedura viene effettuata con tecnica mini-invasiva in sala operatoria, con ausilio della brillantezza.

## Profilo del paziente

S.G. 50 anni, sesso maschile, razza caucasica, anamnesi familiare

negativa per patologie reumatiche, ortopediche e genetiche. Paziente attivo, normopeso (BMI 27,77: 1,82 m x 92 kg), fumatore (5 sigarette/die), non abuso di alcool. In anamnesi non venivano segnalate patologie di rilievo; non assumeva terapie farmacologiche, non presentava infezioni in atto e negava di aver eseguito in passato terapie cortisoniche, chemioterapiche o antiretrovirali a lungo termine. Il paziente si presentava presso l'ambulatorio generale del nostro Istituto riferendo una coxalgia bilaterale ingravesciente da circa 3 mesi. Il paziente portava in visione una Rx di bacino che mostrava un quadro di coxartrosi a destra. Veniva prescritto un approfondimento diagnostico con TC di bacino, che evidenziava la presenza di due focolai di osteonecrosi delle teste femorali bilateralmente, marginati da orletto sclerotico; la superficie di osteonecrosi appariva superiore al 50% della volta articolare delle teste femorali bilateralmente. Non si rilevavano segni di cedimento strutturale delle teste femorali e l'"outline" articolare risultava conservato. All'esame obiettivo si riscontravano zoppia di fuga, eumetria degli arti e ROM completo associato a dolore inguinale esacerbato dall'intrarotazione (Fig. 1).


## Storia clinica e accertamenti eseguiti

Il paziente giungeva alla nostra osservazione nel mese di aprile 2012, tramite l'ambulatorio specialistico della nostra divisione, con diagnosi di necrosi avascolare idiopatica della testa femorale. Riferiva importante coxalgia bilateralmente con grave difficoltà alla deambulazione, facile affaticabilità e zoppia di fuga. Non vi erano deficit vascolo-nervosi periferici in atto. Durante il ricovero venivano eseguiti gli accertamenti del caso e veniva imposta terapia profilattica antibiotica (cefazolina) e antitrombotica (enoxaparina sodica 4000 UI 1 fl sc/die). Secondo la classificazione di Ficat, l'osteonecrosi veniva definita di tipo II.

## Trattamento

Il primo tempo chirurgico prevedeva l'aspirazione midollare dalla cresta iliaca sinistra finalizzata al prelievo di cellule stromali mesenchimali; il paziente veniva posizionato supino sul letto di trazione, l'ago per l'aspirazione veniva centrato in corrispondenza della porzione anteriore della cresta iliaca e si procedeva quindi all'aspirazione midollare. Successivamente, sotto controllo ampliscopico, si è proceduto a posizionare un filo guida cervico-cefalico fino al raggiungimento della lesione necrotica subcondrale. Attraverso un accesso chirurgico mini-invasivo di circa 2 cm si divaricavano i tessuti molli; con frese a svuotamento retrogrado a diametro progressivamente crescente (8 mm e 12 mm) inserite in corrispondenza del filo guida si procedeva ad alesare la regione epifisaria femorale fino alla completa asportazione della lesione necrotica. Previa derotazione del letto in modo da permettere una eversione dell'anca con apposito strumentario, si impiantavano gli innesti biologici. Si innestava una fiala di Osigraft (rh-BMP-7) attivata con liquido di preparazione delle cellule stromali. Posizionati

gli innesti, la camera biologica veniva sigillata mediante uno "scaffold" di osso equino flessibile precedentemente insemato con cellule stromali autologhe. La durata totale dell'intervento è stata di 60 minuti, le perdite ematiche intra-operatorie sono state del tutto trascurabili (Fig. 2).



S. Mazzola

guiva follow-up post-operatorio con controlli radiografici e clinici ambulatoriali a 1-3-6-9-12 mesi. Si ripresentava per visita di

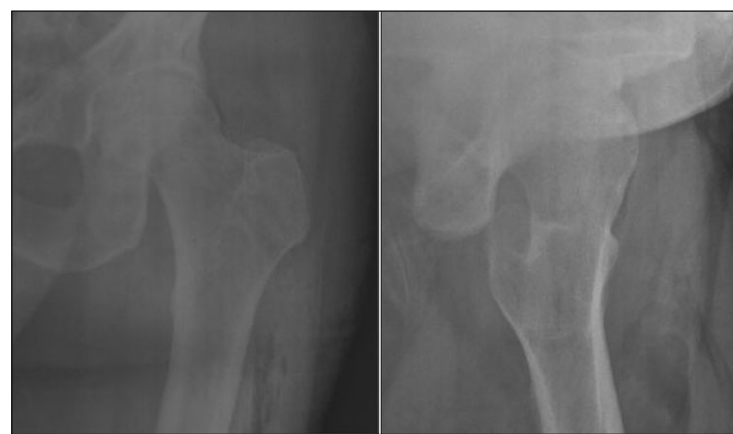

Fig. 2. Controllo Rx post-operatorio

## Risultati

Il decorso post-operatorio è stato regolare. Il paziente veniva dimesso in prima giornata post-operatoria in buone condizioni cliniche generali, previa radiografia dell'anca di controllo e medicazione. Il paziente veniva dimesso con indicazione alla deambulazione con due bastoni canadesi in scarico assoluto per 20 giorni, con successivo passaggio a carico parziale progressivo per altri 10 giorni. A 30 giorni il paziente aveva recuperato una normale autonoma deambulazione. I punti sono stati rimossi a 15 giorni dall'intervento. Successivamente ese-

controllo a un anno circa dall'intervento, previa esecuzione di TC e Rx dell'anca sinistra che evidenziavano il corretto posizionamento degli innesti e la loro integrazione. Non si riscontravano cedimenti strutturali della testa femorale e alterazioni cartilaginee, mostrando quindi il mantenimento della sfericità della testa femorale e la sua congruenza con l'acetabolo. All'esame obiettivo dell'arto inferiore sinistro si riscontrava: cicatrice chirurgica normocromica, normotrofica, buon trofismo gluteo-quadricipitale, articularità libera e non dolente, ROM completo. Assenza di

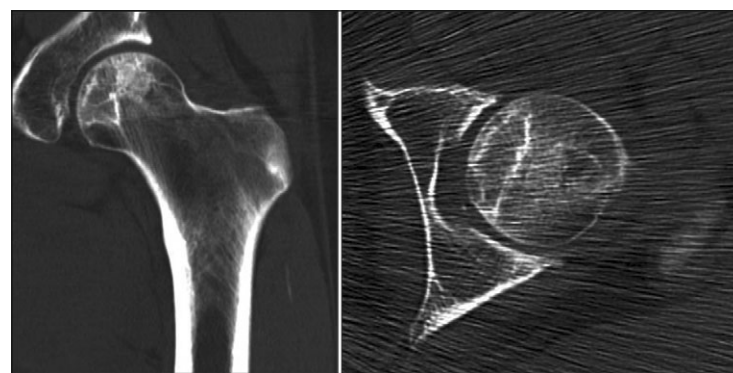


Fig. 3. Controllo TC a 1 anno della procedura

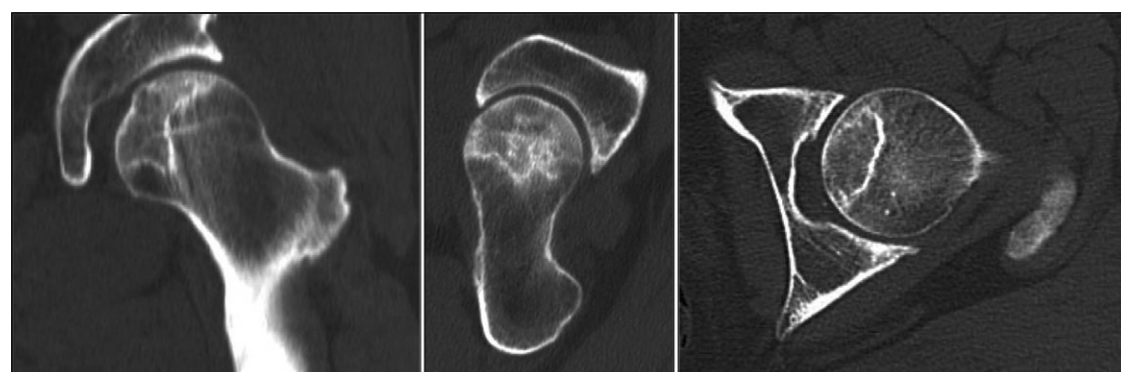


Fig. 1. TC pre-operatoria che mostra la lesione osteonecrotica a carico della testa femorale

deficit stenici, di sensibilità e di vascolarizzazione (Fig. 3).

## Conclusioni

Attualmente per gli stadi iniziali di osteonecrosi della testa del femore (I stadio secondo la classificazione di Ficat [1]) il "gold standard" è un trattamento di tipo conservativo composto da terapia sintomatica (FANS e scarico

assoluto dell'articolazione), FKT, elettrostimolazione (CEMP) o onde d'urto (ESWT). Negli stadi più avanzati (II e III stadio secondo la classificazione di Ficat) il trattamento è di tipo chirurgico (innesto di fibula vascolarizzata, "core decompression" o endoprotesi). Quando l'articolazione è completamente compromessa (stadio V) si ricorre a una artroprotesi [2-4].

La tecnica da noi utilizzata, "core decompression" [5-9] associata a biotecnologie, è una procedura ampiamente accettata per il trattamento degli stadi iniziali di osteonecrosi. Nella nostra esperienza clinica la tecnica "core decompression" associata a innesto di cellule mesenchimali stromali [10-12], fattori di crescita (BMP-7) [13-17] e "scaffold" [18,19] flessibile di derivazione equina ha mostrato di ritardare l'evoluzione dell'osteonecrosi della testa femorale in pazienti classificati in classe I e II secondo la stadiazione di Ficat. In alcuni pazienti selezionati, in particolare giovani, si è riscontrata un'efficacia anche nelle lesioni di tipo III. In lettera-

tura non sono presenti molti studi relativi all'uso della tecnica di "core decompression" associata a biotecnologie nel trattamento delle osteonecrosi. Noi riteniamo che questo trattamento permetta un miglioramento sostanziale nella qualità di vita del paziente, comportando una rapida soddisfazione relativa alla scomparsa del dolore e all'allontanamento da una eventuale protesizzazione e dalle sue implicazioni: lunghi ricoveri in acuto e riabilitazione, astensione dall'attività lavorativa prolungata e necessità di future revisioni chirurgiche [20].

### Bibliografia

1. Ficat RP (1985) Idiopathic bone necrosis of the femoral head: early diagnosis and treatment. *J Bone Joint Surg Br* 67:3-9
2. Berend KR, Gunneson E, Urbaniak JR et al (2003) Hip arthroplasty after failed free vascularized fibular grafting for osteonecrosis in young patients. *J Arthroplasty* 18:411-419
3. Mont MA, Jones LC, Elias JJ et al (2001) Strut-autografting with and without osteogenic protein-1: a preliminary study

4. Xenakis TA, Soucacos PN, Beris AE (1997) Total hip arthroplasty in the management of osteonecrosis of the femoral head. In: Urbaniak JR, Jones JP Jr (Eds.) *Osteonecrosis: etiology, diagnosis and treatment*. American Academy of Orthopaedic Surgeons, Rosemont, IL:391-396
5. Hungerford DS (2007) Treatment of osteonecrosis of the femoral head. *J Arthroplasty* 22[4 Suppl. 1]:91-94
6. Lieberman JR (2004) Core decompression for osteonecrosis of the hip. *Clin Orthop Relat Res* 418:29-33
7. Iorio R, Healy WL, Abramowitz AJ, Pfeifer BA (1998) Clinical outcome and survivorship analysis of core decompression for early osteonecrosis of the femoral head. *J Arthroplasty* 13:34-41
8. SooHoo NF, Vyas S, Manunga J et al (2006) Cost-effectiveness analysis of core decompression. *J Arthroplasty* 21:670-681
9. Stulberg BN, Davis AW, Bauer TW et al (1991) Osteonecrosis of the femoral head. A prospective randomized treatment protocol. *Clin Orthop Rel Res* 268:140-151

10. Papathanasopoulos A, Giannoudis PV (2008) Biological considerations of mesenchymal stem cells and endothelial progenitor cells. *Injury* 39[Suppl. 2]:21-32
11. Pountos I, Corscadden D, Emery P, Giannoudis PV (2007) Mesenchymal stem cell tissue engineering: techniques for isolation, expansion and application. *Injury* 38[Suppl. 4]:23-33
12. Hernigou P, Poignard A, Beaudouin F, Rouard H (2005) Percutaneous autologous bone marrow grafting for non-unions. Influence of the number and concentration of progenitor cells. *J Bone Joint Surg Am* 87:1430-1437
13. Calori GM, Tagliabue L, Gala L et al (2008) Application of rhBMP-7 and platelet-rich plasma in the treatment of long bone non-unions: a prospective randomized clinical study on 120 patients. *Injury* 39:1391-1402
14. Dinopoulos H, Giannoudis PV (2007) The use of bone morphogenetic proteins (BMPs) in long-bone non-unions. *Curr Orthop* 21:268-279
15. Friedlaender GE, Perry CR, Cole JD et al (2001) Osteogenic protein-1 (BMP-7) in the treat-

16. Govender S, Csimma C, Genant HK et al (2002) Recombinant human bone morphogenetic protein-2 for treatment of open tibial fractures: a prospective, controlled, randomized study of four hundred and fifty patients. *J Bone Joint Surg Am* 84:2123-2134
17. Kanakaris NK, Calori GM, Verdonschot R et al (2008) Application of BMP-7 to tibial non-unions: a 3-year multicenter experience. *Injury* 39[Suppl. 2]:83-90
18. Schmidmaier G, Schwabe P, Strobel C, Wildemann B (2008) Carrier systems and application of growth factors in orthopaedics. *Injury* 39[Suppl. 2]:37-43
19. De Long WG, Einhorn TA, Koval K et al (2007) Bone grafts and bone graft substitutes in orthopaedic trauma surgery. A critical analysis. *J Bone Joint Surg Am* 89:649-658
20. Calori GM, Mazza E, Colombo M et al (2013) Treatment of AVN using the induction chamber technique and a biological-based approach: Indications and clinical results. *Injury* Sep 19. doi:pii: S0020-1383(13)00423-3. 10.1016/j.injury.2013.09.014

## Applicazione di sostituto osteocondrale in lesione astragalica: case report

S.W. Marchina, E. Mazza, M. Colombo, S. Mazzola, E. Malagoli, N. Marelli, G.M. Calori

U.O.C. Chirurgia Ortopedica Riparativa e Risk Management, Istituto Ortopedico G. Pini, Milano – Università degli Studi di Milano

DOI 10.1007/s10261-013-0055-0

**ABSTRACT** Application of osteo-chondral substitute for a lesion of the talus: a case report

*The etiologies of osteonecrosis of the talus are numerous. Use of corticosteroids, alcohol abuse, systemic lupus erythematosus, kidney transplantation, sickle cell anemia, hyperlipidemia, irradiation and inherited thrombophilia are typical of atraumatic forms. Fractures and dislocations of the talar neck are responsible for most traumatic forms.*

*The radiographic appearance is typical. It's usually characterized by an area of increased opacity or osteosclerosis of the talar trochlea. The area may extend deeply into the bone, causing a collapse of the articular surface and, in more serious cases, producing a fragmentation of the bone itself.*

*The treatment options are limited. When the conservative treatment fails, the orthopedic surgeon has only few alternatives to choose from: arthrodesis, joint replacement, core decompression and use of bone grafts.*

*In the clinical case proposed, the selected therapy, to promote re-growth of bones and cartilage, was treatment with an osteo-chondral substitute, composed in different percentages by hydroxyapatite and collagen type I, in order to mimicking the basic structure of the sub-chondral bone.*

### Profilo del paziente

B.G., maschio, 30 anni, razza caucasica, peso 80 kg, altezza 178 cm. Familiarità positiva per ipertensione e diabete. Professione: traduttore. Fumatore di 15 sigarette al giorno da diversi anni, assume alcolici solo saltuariamente. Giungeva alla nostra osservazione occasionalmente, nel corso di una valutazione per un trauma al ginocchio destro. Riferiva ripetuti episodi di traumi distorsivi alla ca-

viglia destra negli ultimi 6 anni. Obiettivamente si evidenziava dolorabilità diffusa della caviglia destra e presenza di scrosci articolari alla mobilizzazione dell'articolazione tibio-tarsica destra. Eseguiva quindi RMN e TC per una valutazione più approfondita.

La risonanza magnetica segnalava la presenza di una pastiglia osteocondrale in corrispondenza dello spigolo postero-superiore della troclea astragalica, con disomogeneità del segnale intrinse-

co e appiattimento del profilo articolare trocleare. Un quadro che, nel suo complesso, deponeva per una necrosi parcellare con demarcazione della pastiglia, con segni sospetti per iniziale cedimento strutturale.

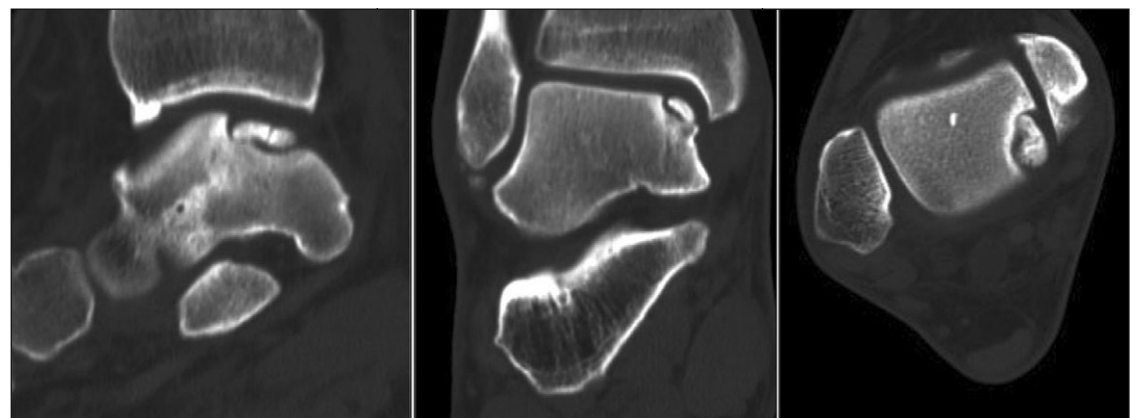
Lo studio TC confermava il qua-

Visti i risultati delle immagini strumentali, il paziente veniva ricoverato e sottoposto a intervento di pulizia ed exeresi della pastiglia necrotica osteocondrale e sostituzione con biomateriale strutturale. Intra-operatoriamente, eseguita l'osteotomia del



S.W. Marchina

po Maioregent per la sostituzione emiarticolare, fissato in loco



**Fig. 1.** Immagini TC che evidenziano la lesione osteocondrale con frammentazione, perdita di sostanza e conseguente alterazione del profilo articolare astragalico

dro di osteonecrosi astragalica evidenziando, in corrispondenza dell'angolo supero-mediale della troclea astragalica, un vallo dai margini sclerotici che isolava una pastiglia osteocondrale in via di frammentazione [1-6]. La superficie articolare appariva inflessa per cedimento strutturale della pastiglia (Fig. 1).

malleolo mediale e raggiunto il piano articolare, si evidenziava la lesione che, una volta cruentata e resecata fino al raggiungimento di tessuto osseo sano, sanguinante e vitale, si presentava superiore a 1 cm quadrato, di tipo 4 alla scala di Outerbridge [7]. Veniva quindi applicato l'innesto osteocondrale biologico ti-

mediante applicazione di colla di fibrina (Fig. 2).

Il risultato dell'esame istologico sul prelievo intra-operatorio dimostrava: frammento osteocartilagineo con rimaneggiamento e focale necrosi dell'osso lamellare, fibrillazione e disordine architetturale della cartilagine ialina di rivestimento.